

Julkaistavaksi hyväksytty käsikirjoitus

Eläinlääkärilehti 5.5.2024

Käsikirjoitusta ei ole oikoluettu eikä se ole käynyt tarkastettavana kirjoittajalla/kirjoittajilla. Lopullisessa muodossaan artikkeli julkaistaan painetussa Eläinlääkärilehdessä.

Katri Saarelma ja Pauli Keränen

Eturistisiteen vamman kirurginen hoito koiralla – kirjallisuuskatsaus

Kirurgisk behandling av främre korsbandsskada hos hund – litteraturrecension

Surgical treatment of canine cranial cruciate ligament injury – Review

YHTEENVETO

Eturistisiteen vamma on koiralla yksi tavallisimpia syitä takajalan ontumaan ja yleisin syy polven nivelrikolle. Eturistisiteen leikkaukset ovat yleisimpiä ortopedisia leikkauksia. Eturistisiteen vammat sattuvat useimmiten keski-ikäisille ja vanhemmille koirille. Tavallisesti eturistiside on rappeutunut jo ennen vaurioitumista. Tämän vuoksi oireilu alkaa usein vähitellen tai hyvin lievän trauman seurauksena. Eturistisiteen vamma aiheuttaa sääri- ja reisiluun välisen tunnusomaisen yliliikkuvuuden. Diagnoosi voidaan tehdä tunnistamalla tämä yliliikkuvuus positiivisella vetolaatikko- tai sääriluun kompressiotestillä. Osittaisten vammojen diagnosointi saattaa edellyttää eturistisiteen tarkastelua esimerkiksi polven tähystyksen tai avauksen yhteydessä. Diagnostinen kuvantaminen on aiheellista silloinkin, kun diagnoosiin päästään jo palpaatiolla, jotta saadaan suljettua pois muut differentiaalidiagnoosit ja tehtyä leikkauksen suunnittelun vaatimat mittaukset. Ensisijainen hoito on kirurginen. Kirurgisia hoitovaihtoehtoja on useita, ja tutkimusnäytön perusteella luun katkaisuleikkaukset eli osteotomialeikkaukset ovat hoitotuloksiltaan parhaita. Pienillä koirilla ekstrakapsulaarinen leikkaus johtaa hyväksyttävään hoitotulokseen, ja koska se on osteotomiaa halvempi, siihen voidaan päätyä taloudellisista syistä. Polveen tulee nivelrikkoa leikkauksesta huolimatta. Potilaista 20–50 %:lle tulee eturistisidevamma myös toiseen polveen.

SUMMARY

Cranial cruciate ligament injury is one of the most common causes of hind limb lameness in dogs and the most common cause for knee osteoarthritis. Cruciate ligament operations are among the most common orthopedic surgeries. Cranial cruciate ligament injuries typically occur in middle-aged and older dogs. The ligament has usually degenerated before the injury. This is why clinical signs commonly begin gradually or following very mild trauma. A cruciate ligament injury causes pathognomonic subluxation of the tibia in respect to the femur. Detection of this subluxation through the positive drawer or the tibial compression test confirms the diagnosis. Diagnosing partial tears may require visual examination of the ligament either through arthrotomy or arthroscopy. Diagnostic imaging remains relevant even when the diagnosis is achieved through palpation to rule out other differential diagnoses and to gather measurements required for surgical planning. The primary treatment is surgical and there are several surgical treatment options available.

Julkaistavaksi hyväksytty käsikirjoitus

Eläinlääkärilehti 5.5.2024

Käsikirjoitusta ei ole oikoluettu eikä se ole käynyt tarkastettavana kirjoittajalla/kirjoittajilla. Lopullisessa muodossaan artikkeli julkaistaan painetussa Eläinlääkärilehdessä.

According to the literature, osteotomies have the best outcomes. For smaller dogs, the cheaper extracapsular surgery provides an acceptable outcome and is sometimes chosen for economic reasons. Osteoarthritis will develop in the knee after the surgery. Twenty to fifty percent of the patients develop cruciate ligament injury in the opposite knee.

YDINKOHDAT

- Eturistisiteen vamma on yksi yleisimmistä takajalan ontuman ja polven nivelrikon syistä koiralla.
- Ilman kirurgista hoitoa eturistisiteen vamma johtaa nopeasti nivelrikkoon ja nivelkierukkavamman riski kasvaa.
- Leikkausvaihtoehdoista luun katkaisuun perustuvat osteotomiat ovat tuloksiltaan parempia ja yleistymässä verrattuna eturistisiteen korvaaviin leikkaustekniikoihin.
- TPLO on tämän hetken tutkimusnäytön perusteella ennusteeltaan paras leikkaustekniikka.
- Ennustetta parantaa, jos leikkaus tehdään ennen nivelkierukoiden vaurioitumista ja eturistiside on vain osittain vaurioitunut.

LYHENTEET

- TP: Tibial plateau, sääriluun ylemmän nivelpinnan taso
- TPA: Tibial plateau angle, sääriluun ylemmän nivelpinnan tason kulma
- TPLO: Tibial plateau leveling osteotomy, sääriluun ylemmän nivelpinnan tason tasaamisleikkaus
- TTA: Tibial tuberosity advancement, sääriluun kyhmyn eteenpäin siirtoleikkaus
- CBLO: CORA-based leveling Osteotomy (CORA: center of rotation of angulation), Kulmausten kiertoakselien keskipisteeseen perustuva sääriluun ylemmän nivelpinnan tason tasaamisleikkaus
- CTWO: cranial tibial wedge osteotomy, sääriluun etuosan kiilanmuotoinen luunkatkaisuleikkaus

JOHDANTO

Eturistisiteen vamma on yksi yleisimmistä koiran ortopedisista vaivoista.^{1,2} Vaurio johtuu yleensä eturistisiteen rappeutumisesta, jonka seurauksena pienikin trauma riittää katkaisemaan haurastuneen eturistisiteen.³⁻⁵ Vamman yleisyys vaihtelee 0,23–2,55 % riippuen siitä, ilmoitetaanko yleisyys elinvuotta vai elinikää kohden.^{1-4,6,7} Useimmiten eturistisiteet vaurioituvat yksi polvi kerrallaan; vain noin 10 % diagnooseista on molemminpuolisia.^{3,8-10} On kuitenkin melko tavallista, että toinen eturistiside katkeaa myöhemmin. Seuranta-ajasta riippuen näin käy noin 20–50 %:ssa tapauksista.^{3,8-10} Eturistisiteen vaurion mediaani-ikä vaihtelee roduittain ja on kääntäen verrannollinen koiran kokoon.⁶

Julkaistavaksi hyväksytty käsikirjoitus

Eläinlääkärilehti 5.5.2024

Käsikirjoitusta ei ole oikoluettu eikä se ole käynyt tarkastettavana kirjoittajalla/kirjoittajilla. Lopullisessa muodossaan artikkeli julkaistaan painetussa Eläinlääkärilehdessä.

Eturistisiteen vamma aiheuttaa polven biomekaniikan häiriintymisen ja epänormaalin kuormituksen, josta seuraa rusto- ja nivelkierukkavammoja sekä nivelrikkoa ja kipua.^{11,12} Konservatiivinen hoito johtaa aina nivelrikkoon¹³ ja pysyvään ontumaan.¹² Silti siihen päädytään joissakin tapauksissa pienillä koirilla.¹⁴

Kirurgia on ensisijainen hoito optimaalisen tuloksen saavuttamiseksi. Leikkauksella pyritään korjaamaan polven häiriintynyt biomekaniikka joko muuttamalla sääriluun yläosan muotoa luunkatkaisu- eli osteotomialeikkauksella tai korvaamalla eturistiside vahvalla sulamattomalla ompeleella joko nivelen sisä- tai ulkopuolella (intra- tai ekstrakapsulaarileikkaus).

Tarkastelemme yleisimpiä käytössä olevia eturistisidevamman hoitomuotoja uusimpien tutkimusten ja osin myös niiden historian kautta. Lisäksi kertaamme perusasiat eli eturistisiteen vamman anatomian, patofysiologian ja diagnostiikan.

ANATOMIA

Eturistiside estää useiden lihasryhmien tukemana sääriluun yläosan liiallisen siirtymän eteenpäin.^{15,16} Takaristiside taas rajoittaa sääriluun liikettä taaksepäin. Eturistiside rajoittaa myös sääriluun kiertoa sisään ja polven yliojennusta.¹⁵⁻¹⁷

Eturistiside on kiinnittynyt edessä sääriluuhun, takana reisiluuhun, ja se risteää takaristisiteen kanssa.^{15,16} Eturistiside voidaan jakaa kahteen säiekimppuun, joista sisempi (kraniomediaalinen) on jännittynyt riippumatta polven kulmasta, ulompi (kaudolateraalinen) osa on jännittynyt vain polven ollessa ojennuksessa. Mikäli vain sisempi säiekimppu repeää, vetolaatikkoliike on havaittavissa vain polven ollessa koukistettuna.¹⁵

Eturistisidelihasrefleksi suojaa eturistisidettä aiheuttaen polvea ympäröivien lihasten supistumisen, jos eturistisiteeseen kohdistuu äkillinen venytys.¹⁵

Nivelkierukat täyttävät reisi- ja sääriluun nivelpintojen välit jakaen painon tasaisesti nivelpinnoille.¹⁶ Molempien nivelkierukoiden takakaaret kiinnittyvät ligamentilla luuhun, sisempi alas sääriluuhun ja ulompi ylös reisiluuhun.¹⁶ Sisempi nivelkierukka on myös keskiosastaan kiinni polven sivusiteessä.¹⁶ Tämän vuoksi eturistisiteen katketessa sisemmän kierukan takaosa jää puristuksiin: reisiluun sisemmän nivelnastan siirtyessä taaksepäin kierukka pysyy paikallaan suhteessa sääriluuhun ja jää epäfysiologiseen pinteeseen nivelpintojen väliin.¹⁸

Polvessa on yksi yhteinen nivelontelo, joka ulottuu sekä polvilumpion taakse että sääri- ja reisiluiden sekä niiden välissä olevien kierukoiden väliin ja polven taakse nujuluiden alle.¹⁶ Patellajänteeseen takana sijaitsee rasvapatja,¹⁶ joka erottuu alueella röntgenharvana vyöhykkeenä sivusuunnasta otetussa röntgenkuvassa.

Sääriluun yläosan painoa kantava nivelpinta näkyy sivusuunnasta otetussa röntgenkuvassa lievästi kuperana, taaksepäin viettävänä tasona (kuva 1). Nivelpinnan etu- ja takareunan kautta piirretty viiva määrittää sääriluun ylemmän nivelpinnan tason eli tibial plateauun (TP). Sääriluun mekaanisen akselin kanssa suorassa kulmassa olevan tason ja TP:n välinen kulma on sääriluun nivelpinnan tason kaltevuuskulma eli tibial plateau angle (TPA).¹⁶ Koiran varatessa painoa jalalleen reisiluun alaosa painaa sääriluun yläosaa eteenpäin nivelpinnan kaltevuuden vuoksi.¹⁵ Tätä voimaa eturistiside vastustaa, teoriassa sitä isommalla voimalla, mitä suurempi TPA on. Polvea tukevat myös sitä ympäröivät lihakset,¹⁵ joten biomekaniikka ei ole aivan näin suoraviivaista eivätkä raadoilla tehdyt tutkimukset välttämättä suoraan ole sovellettavissa käytäntöön.^{19,20}

Julkaistavaksi hyväksytty käsikirjoitus

Eläinlääkärilehti 5.5.2024

Käsikirjoitusta ei ole oikoluettu eikä se ole käynyt tarkastettavana kirjoittajalla/kirjoittajilla. Lopullisessa muodossaan artikkeli julkaistaan painetussa Eläinlääkärilehdessä.

PATOFYSIOLOGIA

Eturistisiteen vaurioille on tyypillistä, että niitä edeltävä trauma on hyvin lievä tai ettei sellaista ole havaittu.³⁻⁵ Jos normaalia pienempi kuormitus riittää särkemään rakenteen, se on todennäköisesti jotenkin heikentynyt. Ristisiteet rappeutuvatkin koiran ikääntyessä, toisin kuin esimerkiksi polven sivusiteet.²¹ Eturistiside rappeutuu aiemmin kuin takaristiside, ja rappeutuminen etenee nopeammin yli 15 kg painavilla kuin tätä kevyemmällä koirilla.²¹ Myös jyrkkä TP altistaa eturistisiteen rappeumalle.²²

Eturistisidevammaa pidetään ligamentin progressiivisten degeneratiivisten muutosten seurauksena. Eturistisiteeseen tulee joka askeleella jännityksen lisäksi kiertoa ja puristusta säikeiden kiertyessä toisiaan vasten, mikä johtaa krooniseen kuormitukseen.¹¹ Nivelen sisäiset tulehdusprosessit vahingoittavat ristisiteitä, sillä nivelen sisäisenä rakenteena se on vain nivelkalvon eristämänä nivelnesteestä.¹¹

Eturistisiteen vauriolle altistavia tekijöitä ovat muun muassa koiran rotu, sukupuoli ja koko. Eturistisiteen vaurion riski kasvaa iän myötä ja suurinta esiintyvyyttä on 7–10 vuotiailla koirilla.^{6,23} Yli 15 kg painavilla koirilla toisen eturistisiteen vamman riski elinvuotta kohden alkaa pienentyä 8 vuoden iässä.²⁴ Eturistiside voi vaurioitua jo kasvuikäisellä koiralla, mutta tämä on harvinaista.⁶ Altteimpien rotujen joukkoon kuuluu sekä hyvin pieniä (bichon frise, yorkshirenterrieri), keskikokoisia (staffordshirebullterrieri) että suuria koiria (labradorinnoutaja, newfoundlandinkoira).^{3,6,23,25} Mäyräkoirilla TPA on pieni ja ne vaikuttavat olevan vähiten alttiita vauriolle.^{6,23} Nartut ja leikatut koirat ovat myös yliedustettuina samoin kuin ylipainoiset koirat.⁶ Koiran koko on kääntäen verrannollinen ikään, jossa koira saa eturistisidevaurion.⁶ Isoilla koirilla eturistiside siis vaurioituu keskimäärin nuorempina kuin pienillä. Lisäksi jättirodot ovat erityisen alttiita eturistisiteen vammoille.⁶

Teoriassa mitä jyrkempi TP on, sitä suurempi voima eturistisiteeseen kohdistuu,²⁶ ja on todettu, että jyrkkä TP altistaa eturistisiteen rappeutumiselle ja repeämislle.^{22,27} Joissakin tutkimuksissa havaittiin yhteys suuren TPA:n ja vammojen välillä,^{22,26,28} toisissa taas ei.^{8,29} TPA ei siis liene ainoa altistava tekijä. Normaalia TPA:ta ole määritetty, vaan se vaihtelee tavallisesti 12–46°.²⁷ Tyypillinen rakenne vaihtelee roduittain niin TPA:n, polven kulmausten kuin muidenkin anatomisten piirteiden osalta.^{26,29,30} Kulma voi yksittäistapauksissa olla erittäin jyrkkä, jopa yli 60°.³¹ Hyvin jyrkkänä pidetään yli 34°:n kulmaa.³²

Täydellinen eturistisiteen repeämä johtaa sääriluun yläosan toistuvaan subluksaatioon painon varautuessa eteen.^{15,19,20,33} Tämä puolestaan johtaa epänormaaliin paineen jakautumiseen nivelen sisällä, mikä kuormittaa normaalista poikkeavalla tavalla nivelpintoja ja nivelkierukoita, varsinkin sisemmän nivelkierukan takaosaa, joka jää erityisen herkästi puristuksiin.³⁴ Tästä seuraa nivelrikkoa ja kipuilua, jotka ilmenevät ontumana ja painon siirtymisenä normaalia enemmän koiran etujaloille sekä haluttomuutena koukistaa polvea esimerkiksi istuessa.^{17,35}

Osittaiset eturistisiteen vammat oireilevat täydellisistä lievemmin, ja oireilu voi olla jaksoittaista.⁶ Kaikkia osittaisia vammoja ei diagnosoida ennen niiden etenemistä täydellisiksi, sillä tämä vaatii usein nivelen täyhystämistä, mitä ei tehdä jokaiselle oireilevalle polvelle. Eturistisiteen täydellisistä repeämää edeltää usein (37 % tapauksista) selkeä polven oireilu.⁶

Julkaistavaksi hyväksytty käsikirjoitus

Eläinlääkärilehti 5.5.2024

Käsikirjoitusta ei ole oikoluettu eikä se ole käynyt tarkastettavana kirjoittajalla/kirjoittajilla. Lopullisessa muodossaan artikkeli julkaistaan painetussa Eläinlääkärilehdessä.

DIAGNOSTIIKKA

Oireet

Tavallisimmat täydelliseen eturistisiteen vaurioon liittyvät oireet ovat takajalan ontuma, polven turvotus ja kipu sekä liikkumishaluttomuus.³⁶ Oireiden voimakkuus vaihtelee.³⁶ Oireilun alku voidaan usein liittää tilanteeseen, jossa eturistiside on todennäköisesti revennyt, ja koira on vingahtanut ja alkanut ontua. Usein vamman aiheuttaja ei ole huonosti otettua askelta vakavampi.³⁻⁵ Harvemmin vaurion syynä on raju trauma, esimerkiksi törmäys auton kanssa.³⁶ Tyypillinen oire on myös, että koira välttää istuessaan polven koukistamista, jättää vaurioituneen raajan kehon viereen tervettä raajaa suoremaksi ja siirtää painoa vastakkaiselle puolelle.³⁶ Osittainen vamma oireilee usein täydellistä lievemmin ja epämääräisemmin. Usein oireet helpottavat levolla tai ilmenevät vain rasituksessa tai sen jälkeen.^{6,37}

Löydökset

Tunnusomainen löydös täydellisessä eturistisiteen vammassa on positiivinen kraniaalinen vetolaatikkotesti, eli sääriluun yläosa pystyy liikuttamaan suhteessa reisiluun päähän tavallista enemmän eteenpäin, eikä liike pysähdy äkisti eturistisiteeseen, vaan vastus lisääntyy vähitellen nivelkapselin kiristyessä.³⁶ Eturistisidevaurion voi diagnosoida myös sääriluun kompressiotestillä, jossa kinnertä koukistettaessa sääriluun yläosa siirtyy normaalia edemmäs suhteessa reisiluun alaosaan. Vetolaatikko- ja kompressiotesti voivat olla virhenegatiivisia hereillä tutkitulla potilaalla, mutta positiivinen testi on diagnostinen.¹⁸ Tyypillinen kroonisessa tapauksessa havaittava löydös on myös polven sisäpuolen sivusiteen alueella havaittava nivelkapselin ja sivusiteen paksuuntumisesta johtuva turvotus (medial buttress sign).^{25,36} Osittaisen eturistisiteen vamman diagnosointi pelkän tunnustelun perusteella ei ole suoraviivaista; vetolaatikkotesti voi olla positiivinen vain polven ollessa koukistettuna tai ei silloinkaan.^{15,37,38} Sääriluun kompressiotestissä havaittava liike voi osittaisissa vammoissa olla hyvin pieni.³⁹ Polven turvotus ja sisemmän sivusiteen turvotus ovat kuitenkin yleensä havaittavissa palpaatiossa.^{25,37}

Diagnostinen kuvantaminen

Diagnostinen kuvantaminen on välttämätön vaihe diagnostiikassa muiden ontuman syiden, kuten osteokondroosin tai kasvainsairauden poissulkemiseksi. Lisäksi leikkauksen suunnitteluun vaaditaan korkeatasoiset suorat kuvat. Polvinivel ja sääriluu kuvataan sekä suoraan sivusta että edestä, ja sivukuvassa polvi- ja kinnernivel asetetaan 90°:n kulmaan. Röntgensäde kohdistetaan sääriluun nivelpinnan keskelle.

Kaikkien eturistisiteen vammojen yhteydessä nähdään yleensä nivelnesteeseen määrän lisääntymistä polvessa.³⁹ Tämä havaitaan selkeimmin rasvapatjan siirtyessä eteenpäin, jolloin neste näkyy rasvapatjan ja reisiluun distaalisen nivelpinnan välissä vyöhykkeenä, jolla on nesteen röntgentiivisyys. Nivelnesteeseen lisääntyminen on havaittavissa myös nivelpussin täyttymisenä polven takana.^{11,25}

Täydellisessä eturistisiteen vammassa havaitaan joskus röntgenkuvissa sääriluun eteenpäin siirtyminen ilman polven erityistä asettelua.⁴⁰ Kun polvi laitetaan 90°:n kulmaan ja kinnertä koukistetaan, subluksaatio havaitaan lähes aina täydellisen eturistisiteen vamman yhteydessä ja usein lievänä osittaisissa vammoissa.³⁹

Julkaistavaksi hyväksytty käsikirjoitus

Eläinlääkärilehti 5.5.2024

Käsikirjoitusta ei ole oikoluettu eikä se ole käynyt tarkastettavana kirjoittajalla/kirjoittajilla. Lopullisessa muodossaan artikkeli julkaistaan painetussa Eläinlääkärilehdessä.

Jos vamma on sattunut useampi viikko ennen kuvantamista, polvessa havaitaan yleensä nivelrikkoa.^{12,33} Nivelrikko ja siihen liittyvät degeneratiiviset muutokset eivät ole spesifisiä eturistisiteen vammalle.

Mikäli eturistisiteen vamma on niin lievä, ettei se aiheuta polveen havaittavaa epästabiiliutta, voi diagnoosiin pääseminen vaatia nivelen tähystystä tai ultraääni- tai magneettikuvantamista.

KIRURGINEN HOITO

Eturistisiteen vaurion hoidossa käytettäviä leikkaustekniikoita variaatioineen on yli 60.⁴¹ Yleisimmin käytettyjä leikkauksia ovat luunkatkaisuleikkaukset eli osteotomiat TPLO ja TTA sekä tukiompeleisiin perustuvat ekstrakapsulaarileikkaukset.^{18,41–45} Uusin osteotomia on CBLO.^{46,47}

Varhaisin eturistisiteen vamman hoidossa käytetty leikkaus oli luutunneleiden kautta eturistisiteen tilalle pujotettu jänne- tai lihaskalvosiiirre.³⁶ Tästä kehitettiin myöhemmin leikkaus, jossa kudossiirre viedään nivelen sisälle käyttämättä luutunneleita (over-the-top leikkaus).⁴⁸ Näissä nivelen sisäisissä intrakapsulaarileikkauksissa voidaan käyttää myös synteettistä ommelta. Nämä leikkaukset ovat materiaalista riippumatta osoittautuneet alttiiksi implanttien pettämiselle.^{49,50}

Ekstrakapsulaarileikkauksessa polvinivel tuetaan ulkosyrjältä nivelen ulkopuolisella synteettisellä ompeleella. Ommel voidaan kiinnittää joko luutunneleihin, -ankkureihin tai nulju- ja reisiluun väliseen ligamenttiin. Ompeleen säikeet kulkevat samansuuntaisesti ja tukevat polvea samankaltaisesti kuin eturistiside. Ekstrakapsulaarileikkausta käytetään tavallisimmin alle 10 kg painavilla koirilla.⁴⁵ Isoilla koirilla tämän leikkaustekniikan käyttö ei ole suositeltavaa, sillä implanttien pettäminen on yleistä.⁵¹

Kudossiirteiden ja ompeleiden rikkoutumiseen liittyviä komplikaatioita yritettiin hallita vähentämällä niihin kohdistuvia voimia, eli subluksaatio haluttiin eliminoida. Kehitettiin CTWO (kuva 2), jolla TPA pyrittiin aluksi saamaan nollaan asteeseen.⁵² Näin eturistisiteen tilalle laitettu materiaali joutuu pienemmälle rasitukselle ja kestää pidempään. Myöhemmin CTWO havaittiin toimivaksi sellaisenaan.

CTWO:n inspiroimana kehitettiin TPLO¹⁸ (kuva 2), jossa sääriluun yläosan nivelpinta irroitetaan kaarevalla sahauskella jättäen patellajänteen kiinnityskohta kiinni sääriluuhun.¹⁸ TP käännetään 5:een.⁴⁶ Sahauslinja stabiloidaan sääriluun sisäisivulle kiinnitettävällä levyllä.¹⁸ Jos TP:ta käännetään liian paljon, takaristiside kuormittuu epäfysiologisella tavalla.¹⁸ Jos TPA on erittäin jyrkkä eli yli 34,³² on sahauslinjassa vaadittava kierto huomattava. Tällöin sääriluun harjanne voi teoriassa jäädä liian vähälle tuelle.²⁷ Kuitenkin sahauslinjan sijoittelu ja irti sahatun osan stabiloimiseen käytetyn väliaikaisen pinnan sijainti ovat murtumariskin kannalta merkittävämpiä muuttujia kuin TPA.⁵³

TTA:ssa sääriluun yläosan eteenpäin siirtyminen pyritään neutraloimaan muuttamalla TP:n ja patellajänteen välinen kulma suoraksi (kuva 2).⁵⁴ Tämä saavutetaan siirtämällä sääriluun harjannetta, jonka yläosaan patellajänne on kiinnittynyt, eteen- ja tarvittaessa myös ylöspäin.⁵⁴ Osteotomialinja avataan ja väliin kiinnitetään implantti, jonka koko ja muoto riippuu polven kulmauksista sekä siitä, mikä TTA:n variaatio on kyseessä. Lisäksi sääriluun harjanne voidaan tukea joko levyllä tai harjanteen etuosasta sääriluun takapintaan ulottuvalla pinnalla.³⁸ Jos TPA on hyvin jyrkkä, TTA ei sovellu eturistisiteen vamman hoidoksi sillä sääriluun harjanteen siirto riittävän pitkälle eteen on käytännössä

Julkaistavaksi hyväksytty käsikirjoitus

Eläinlääkärilehti 5.5.2024

Käsikirjoitusta ei ole oikoluettu eikä se ole käynyt tarkastettavana kirjoittajalla/kirjoittajilla. Lopullisessa muodossaan artikkeli julkaistaan painetussa Eläinlääkärilehdessä.

mahdotonta.⁵⁵ TTA:ssa kirurgi joutuu vaurioittamaan pienempää määrää pehmytkudoksia kuin muissa eturistisiteen leikkauksissa, mikä voi teoriassa vähentää leikkaukseen liittyvää sairastuvuutta⁵⁴ tai ainakin lyhentää leikkaukseen kuluva aiaa.⁵⁶ CBLO:n biomekaniikka perustuu TPA:n loiventamiseen kuten TPLO:ssa ja CTWO:ssa (kuva 2). Sääriluun koko yläosa irroitetaan kaarisahalla ja kierretään eteenpäin, jolloin TPA tasoittuu (kuva 2). Leikkauksella ei pyritä pienentämään TP:n kulmaa yhtä paljon kuin TPLO:ssa, vaan lähteestä riippuen tavoiteltava TPA on 14°⁴⁶ 10°⁴⁷ tai 8°.⁵⁷ Tätä perustellaan sillä, ettei takaristiside altistuisi epäfysiologiselle kuormitukselle.⁵⁸ Tässä leikkauksessa patellajänteen kiinnitys kohta jää osteotomian yläpuoliseen luun osaan ja sen aiheuttama veto pyrkii avaamaan osteotomialinjaa.^{46,47,57,59} Tämän vuoksi osteotomia stabiloidaan mediaalisen levyn lisäksi kiinnittämällä sääriluun kyhmy ruuvilla tai pinnalla ja serklaasilla.^{46,47,59}

POHDINTA

Eturistisiteen vammasta voi toipua subjektiivisesti arvioituna oireettomaksi konservatiivisella hoidolla, eli levolla, kipulääkityksellä ja painonhallinnalla.^{40,60,61} Näin hoidetuilla potilailla havaitaan kuitenkin aina nivelrikkoa.^{33,36,40,60} Lisäksi oireilu palaa rasituksessa tai sen jälkeen,⁶⁰ ja askelvoimalevyllä tehty objektiivinen mitta osoittaa, ettei painon jakauma raajojen välillä palaudu normaaliksi konservatiivisella hoidolla.¹² Eturistisiteen katkaisu ja hoidotta jättäminen aiheuttaa koiralla nivelrikon niin luotettavasti, että se on yleinen malli nivelrikon tutkimuksessa.¹² 50-luvulta lähtien onkin ajateltu, että kunkin aikakauden kirurginen hoito on konservatiivista parempi.^{33,36,40,60–63} Hoitotulosta olisi mitattava objektiivisesti. Askelvoimalevyllä tehtävää analyysiä pidetään yhtenä luotettavimmista tavoista mitata jalan käyttöä. Vaikka eturistisiteen katkaiseminen ilman jatkohoitoa aiheuttaa pysyvän ontuman,^{12,64} yli puolen vuoden seurannassa havaitaan ontuman vähenevän selkeästi.¹² Painonvarausta siirtyy sairaan jalan lisäksi pois myös terveeltä takajalalta,¹² joten vaurioitumattoman takajalan käyttäminen verrokkina voi johtaa liian optimistisiin johtopäätöksiin paranemisesta.¹² Lisäksi analyysissä on otettava huomioon, että nivelkierukkavamma vaikuttaa hoitotulokseen huonontuen selkeästi jalan painonvarausta.⁶⁵ Askelvoimalevyllä mitattuna TPLO johtaa ekstrakapsulaarileikkausta tasaisempaan painonjakamaan.⁶⁶ Terveitä koiria verrokkina käyttäessä TTA ja ekstrakapsulaarileikkaus eivät riitä palauttamaan normaalia painonjakamaa, mutta TPLO:n jälkeen tulos vastaa tervettä jalkaa.⁴⁴ Pienen otoskoon tutkimuksissa painolevyllä mitattunakaan ei välttämättä havaita eroa TTA:n ja TPLO:n välillä.^{67,68} TTA johtaa painonjakauman paranemiseen askelvoimalevyllä muttei paranna eroja täydellisesti,⁶⁹ TPLO taas johtaa lähes normaalia vastaavaan lopputulokseen pienillä koirilla jo 2 kuukauden seurannalla.⁷⁰ Mikäli nivelkierukat ovat ehjät, TPLO:ta ei erota normaalista polvesta puolen vuoden kontrollissa.¹⁹ CBLO:n jälkeen painonvaraus paranee, muttei palaudu täysin normaaliksi puolen vuoden seurannassa.⁵⁸ Leikkaushoidolla pyritään ehkäisemään nivelrikkoa, joten nivelrikon kehittymisen perusteella voi jossain määrin arvioida leikkauksen onnistumista. Nivelrikkoa syntyi nopeammin TTA:n kuin TPLO:n jälkeen tutkimuksessa, jossa sisempi nivelkierukka vapautettiin tai poistettiin.⁴³ Intrakapsulaarileikkauksen jälkeen nivelrikko etenee nopeammin kuin osteotomialeikkausten⁶⁷ ja isoilla koirilla TPLO:n jälkeen havaitaan huomattavasti vähemmän nivelrikkoa kuin ekstrakapsulaarileikkauksen jälkeen.⁷¹

Julkaistavaksi hyväksytty käsikirjoitus

Eläinlääkärilehti 5.5.2024

Käsikirjoitusta ei ole oikoluettu eikä se ole käynyt tarkastettavana kirjoittajalla/kirjoittajilla. Lopullisessa muodossaan artikkeli julkaistaan painetussa Eläinlääkärilehdessä.

Polven epävakaas pyritään minimoimaan leikkauksella. Onnistumista voidaan mitata läpivalaisemalla polvia joko potilaan seistessä^{19,20} tai kävellessä^{72,73} sekä raadoilla^{74,75} ja tekemällä leikatulle polvelle kompressiotesti.⁷⁶ Raatotutkimuksissa TPLO ehkäisee sääriiluun siirtymistä eteenpäin paremmin kuin TTA.⁷⁴ TPLO voi myös muuttaa sääriluun kraniaalisen subluksaation kaudaaliseksi, takaristisiteen rajoittamaksi subluksatioksi.⁷⁵ Elävillä, seisoen kuvatuilta koirilta kolmannekselta löydetään kraniaalista luksaatiota TPLO:n jälkeen.¹⁹ TTA:n jälkeen taas luksaatiota esiintyy kahdella kolmesta potilaasta.²⁰ Käveleviltä potilailta havaitaan fluoroskopiolla TPLO:n jälkeen sekä kraniaalista että kaudaalista subluksaatiota, mutta epänormaali liike on selkeästi vähäisempää kuin ennen leikkausta.⁷² TTA:n osalta vastaavassa tutkimuksessa yhdeksän kymmenestä leikatusta polvesta oli epävakaas, mutta subluksaation astetta ei mitattu, joten vertaaminen TPLO:hon on haastavaa.⁷³ CBLO:n havaitaan myös vähentävän polven epänormaalia liikettä kävellessä, mutta vähemmän kuin TPLO:n jälkeen.⁵⁸ Kompressiotestin tulos on TPLO:n jälkeen positiivinen 0,3 %:lla potilaista, TTA:n jälkeen 14 %:lla.⁷⁶ Leikkauksen jälkeisten nivelkierukka- ja rustovaurioiden syntyä voidaan arvioida niveltähystyksellä. TPLO:n jälkeisessä niveltähystyksessä havaitaan rusto- ja nivelkierukkavaurioita sekä takaristisiteen haurastumista ja katkeamista, jos eturistiside on revennyt kokonaan, mutta osittaisten vammojen jälkeen polviin ei synny juurikaan uusia vaurioita.⁷⁷ CBLO:n jälkeisissä niveltähystyksissä ruston tai takaristisiteen vaurioitumista havaitaan vain lievänä silloinkin, kun eturistiside on revennyt täydellisesti.⁵⁷ TTA:en jälkeen nivelkierukkavammat ovat yleisiä.^{35,78} Niitä yritetään ehkäistä vapauttamalla sisemmän nivelkierukan takaosa.⁷⁸ Myös TPLO:n jälkeen havaitaan kierukkavammoja, mutta harvemmin kuin TTA:n yhteydessä.^{35,79} Mikäli nivelkierukat havaitaan ehjiksi TPLO:n yhteydessä, ennuste on parempi kuin rikkoutuneen tai vapautetun kierukan kanssa.⁸⁰ Myös askelvoimalevyllä tutkittuna polvet, joissa nivelkierukat ovat ehjät, toimivat TPLO:n jälkeen paremmin.¹⁹ Nivelkierukat ovat tärkeä osa polven normaalia biomekaniikkaa ja niiden varjeleminen voidaan katsoa keskeiseksi tavoitteeksi eturistisidevammaan hoidossa. Sekä TPLO:n että TTA:n jälkeen sääriluun harjanne voi murtua,^{53,78} joskin lukkoruuveja käytettäessä TPLO:n jälkeen ei havaita murtumia.⁸¹ TTA:n jälkeen havaitaan myös patellaluksaatiota.⁷⁸ Implantit voivat myös murtua tai irrota luusta,^{53,78} mutta tämäkin riski on pienempi käytettäessä lukkoruuveja.⁸¹ TPLO:ssa esiintyvä sääriluun nivelpinnan takaisin kiertyminen leikkauksen aikana tai sen jälkeen on epätodennäköisempää lukkoruuveja käytettäessä.^{27,81} Infektiot ovat tavallisimpia komplikaatioita TPLO:n TTA:N ja ekstrakapsulaarileikkausten jälkeen.^{78,79,82} Lukkoruuvien- ja levyjen käyttö vähentää TPLO:n infektioriskiä.⁸¹ Noin prosentti implanteista joudutaan poistamaan infektion vuoksi TTA:n ja TPLO:n jälkeen.^{78,80,83} Infektion vuoksi tehdyn TTA-levyn ja korin poiston jälkeen kolmeen polveen 20:stä tuli murtuma (15 %).⁸⁴ TPLO-levyn poiston jälkeen ei havaittu murtumia.⁸⁵ Ekstrakapsulaarileikkauksen jälkeen infektion esiintyvyys oli noin 5 %.⁸² Ekstra- ja intrakapsulaarisen implantin peittäminen ei aina aiheuta selkeitä oireita isollakaan koiralla ja jalan käyttö paranee voimalevyllä mitaten, vaikka seisten otetuissa röntgenkuvissa havaitaan subluksaatiota.⁴⁹ Mikäli implantin peittämistä on vaikea havaita, lienee syytä pohtia, onko leikkaus merkittävästi hyödyllisempi kuin konservatiivinen hoito. Yleisesti TPLO:ssa komplikaatoriski on vähäisempi kuin TTA:ssa erityisesti, kun käytetään lukkoruuveja kortikaaliruuviin sijaan.^{76,79,81,86} TPLO:ssa isompien komplikaatioiden esiintyvyys oli 6 % kun käytettiin kortikaaliruuveja,⁷⁹ ja 0 % kun käytettiin lukkoruuveja.⁸¹

Julkaistavaksi hyväksytty käsikirjoitus

Eläinlääkärilehti 5.5.2024

Käsikirjoitusta ei ole oikoluettu eikä se ole käynyt tarkastettavana kirjoittajalla/kirjoittajilla. Lopullisessa muodossaan artikkeli julkaistaan painetussa Eläinlääkärilehdessä.

TTA:ssa vastaavia komplikaatioita oli 13,4 % leikkauksista⁷⁸ ja ekstrakapsulaarileikkauksessa 9 %:ssa.⁸²

TPLO on tämänhetkisen näytön perusteella ennusteeltaan paras hoito eturistisidevammaan. Tulokset ovat parempia, jos hoito aloitetaan ennen eturistisiteen täydellistä repeämistä ja nivelkierukoiden vaurioitumista. CBLO on yksi uusimmista osteotomialeikkauksista. Tieteellinen näyttö sen osalta on toistaiseksi niukkaa mutta lupaavaa. Mikään tällä hetkellä käytettävistä leikkauksista ei täysin palauta polven normaalia biomekaniikkaa, joten täydellistä hoitoa ei toistaiseksi ole tarjolla.

LÄHTEET

1. Witsberger TH, Villamil JA, Schultz LG, Hahn AW, Cook JL. Prevalence of and risk factors for hip dysplasia and cranial cruciate ligament deficiency in dogs. *J Am Vet Med Assoc.* 2008;232:1818–24.
2. Johnson J, Austin C, Breur G. Incidence of canine appendicular musculoskeletal disorders in 16 veterinary teaching hospitals from 1980 through 1989. *Vet Comp Orthop Traumatol.* 1994;07:56–69.
3. Pegram C, Brodbelt DC, Diaz-Ordaz K, Chang Y, Von Hekkel AF, Church DB ym. Risk factors for unilateral cranial cruciate ligament rupture diagnosis and for clinical management in dogs under primary veterinary care in the UK. *Vet J.* 2023;292:105952.
4. Taylor-Brown FE, Meeson RL, Brodbelt DC, Church DB, McGreevy PD, Thomson PC ym. Epidemiology of cranial cruciate ligament disease diagnosis in dogs attending primary-care veterinary practices in England: Epidemiology of cranial cruciate disease. *Vet Surg.* 2015;44:777–83.
5. Comerford EJ, Smith K, Hayashi K. Update on the aetiopathogenesis of canine cranial cruciate ligament disease. *Vet Comp Orthop Traumatol.* 2011;24:91–8.
6. Engdahl K, Emanuelson U, Höglund O, Bergström A, Hanson J. The epidemiology of cruciate ligament rupture in an insured Swedish dog population. *Sci Rep.* 2021;11:9546.
7. O'Neill DG, James H, Brodbelt DC, Church DB, Pegram C. Prevalence of commonly diagnosed disorders in UK dogs under primary veterinary care: results and applications. *BMC Vet Res.* 2021;17:69.
8. Cabrera SY, Owen TJ, Mueller MG, Kass PH. Comparison of tibial plateau angles in dogs with unilateral versus bilateral cranial cruciate ligament rupture: 150 cases (2000–2006). *J Am Vet Med Assoc.* 2008;232:889–92.
9. Muir P, Schwartz Z, Malek S, Kreines A, Cabrera SY, Buote NJ ym. Contralateral cruciate survival in dogs with unilateral non-contact cranial cruciate ligament rupture. *PLoS One.* 2011;6(10).
10. Buote N, Fusco J, Radasch R. Age, tibial plateau angle, sex, and weight as risk factors for contralateral rupture of the cranial cruciate ligament in labradors. *Vet Surg.* 2009;38:481–9.
11. Cook JL. Cranial cruciate ligament disease in dogs: Biology versus biomechanics. *Vet Surg.* 2010;39:270–7.
12. Budsberg SC. Long-term temporal evaluation of ground reaction forces during development of experimentally induced osteoarthritis in dogs. *Am J Vet Res.* 2001;62:1207–11.

Julkaistavaksi hyväksytty käsikirjoitus

Eläinlääkärilehti 5.5.2024

Käsikirjoitusta ei ole oikoluettu eikä se ole käynyt tarkastettavana kirjoittajalla/kirjoittajilla. Lopullisessa muodossaan artikkeli julkaistaan painetussa Eläinlääkärilehdessä.

13. Marshall KW, Chan AD. Arthroscopic anterior cruciate ligament transection induces canine osteoarthritis. *J Rheumatol.* 1996;23:338–43.
14. Comerford E, Forster K, Gorton K, Maddox T. Management of cranial cruciate ligament rupture in small dogs: A questionnaire study. *Vet Comp Orthop Traumatol.* 2013;26:493–7.
15. De Rooster H, De Bruin T, Van Bree H. Morphologic and functional features of the canine cruciate ligaments. *Vet Surg.* 2006;35:769–80.
16. Hermanson JW. Miller and Evans' Anatomy of the dog. Fifth edition. St. Louis, Missouri: Elsevier; 2020.
17. Todorović AZ, Macanović MVL, Mitrović MB, Krstić NE, Bree HJJV, Gielen IMLV. The role of tibial plateau angle in canine cruciate ligament rupture – A review of the literature. *Vet Comp Orthop Traumatol.* 2022;35:351–61.
18. Slocum B, Slocum TD. Tibial plateau leveling osteotomy for repair of cranial cruciate ligament rupture in the canine. *Vet Clin North Am Small Anim Pract* 1993;23:777–95.
19. Kim SE, Lewis DD, Pozzi A. Effect of tibial plateau leveling osteotomy on femorotibial subluxation: In vivo analysis during standing. *Vet Surg.* 2012;41:465–70.
20. Skinner OT, Kim SE, Lewis DD, Pozzi A. In vivo femorotibial subluxation during weight-bearing and clinical outcome following tibial tuberosity advancement for cranial cruciate ligament insufficiency in dogs. *Vet J.* 2013;196:86–91.
21. Vasseur PB, Pool RR, Arnoczky SP, Lau RE. Correlative biomechanical and histologic study of the cranial cruciate ligament in dogs. *Am J Vet Res.* 1985;46:1842–54.
22. Kyllar M, Čížek P. Cranial cruciate ligament structure in relation to the tibial plateau slope and intercondylar notch width in dogs. *J Vet Sci.* 2018;19:699–707.
23. Whitehair JG, Vasseur PB, Willits NH. Epidemiology of cranial cruciate ligament rupture in dogs. *J Am Vet Med Assoc.* 1993;203:1016–9.
24. Murphy CL, Niles J, Radasch RM. The prevalence and risk factors of contralateral cranial cruciate ligament rupture in medium-to-large (≥ 15 kg) breed dogs 8 years of age or older. *Vet Comp Orthop Traumatol.* 2024;37:8–12.
25. Powers MY, Martinez SA, Lincoln JD, Temple CJ, Arnaiz A. Prevalence of cranial cruciate ligament rupture in a population of dogs with lameness previously attributed to hip dysplasia: 369 cases (1994–2003). *J Am Vet Med Assoc.* 2005;227:1109–11.
26. Seo B, Jeong I, Piao Z, Kim M, Kim S, Rahman M ym. Measurement of the tibial plateau angle of normal small-breed dogs and the application of the tibial plateau angle in cranial cruciate ligament rupture. *J Adv Vet Anim Res.* 2020;7:220–8.
27. Duerr FM, Duncan CG, Savicky RS, Park RD, Egger EL, Palmer RH. Comparison of surgical treatment options for cranial cruciate ligament disease in large-breed dogs with excessive tibial plateau angle. *Vet Surg.* 2008;37:49–62.
28. Morris E, Lipowitz AJ. Comparison of tibial plateau angles in dogs with and without cranial cruciate ligament injuries. *J Am Vet Med Assoc.* 2001;218:363–6.
29. Wilke VL, Conzemius MG, Besancon MF, Evans RB, Ritter M. Comparison of tibial plateau angle between clinically normal Greyhounds and Labrador retrievers with and without rupture of the cranial cruciate ligament. *J Am Vet Med Assoc.* 2002;221:1426–9.
30. Brioschi V, Arthurs GI. Cranial cruciate ligament rupture in small dogs (<15 kg): a narrative literature review. *J Small Anim Prac.* 2021;62:1037–50.
31. Frederick SW, Cross AR. Modified cranial closing wedge osteotomy for treatment of cranial cruciate ligament insufficiency in dogs with excessive tibial plateau angles: Technique and complications in 19 cases. *Vet Surg.* 2017;46:403–11.

Julkaistavaksi hyväksytty käsikirjoitus

Eläinlääkärilehti 5.5.2024

Käsikirjoitusta ei ole oikoluettu eikä se ole käynyt tarkastettavana kirjoittajalla/kirjoittajilla. Lopullisessa muodossaan artikkeli julkaistaan painetussa Eläinlääkärilehdessä.

32. Talaat MB, Kowaleski MP, Boudrieau RJ. Combination tibial plateau leveling osteotomy and cranial closing wedge osteotomy of the tibia for the treatment of cranial cruciate ligament-deficient stifles with excessive tibial plateau angle. *Vet Surg.* 2006;35:729–39.
33. Paatsama S, Sittnikow K. Early changes in the knee joint due to instability induced by cutting of the anterior cruciate ligament. An experimental study in young dogs. *Acta Radiol Suppl.* 1972;319:169–73.
34. Pozzi A, Kowaleski MP, Apelt D, Meadows C, Andrews CM, Johnson KA. Effect of medial meniscal release on tibial translation after tibial plateau leveling osteotomy. *Vet Surg.* 2006;35:486–94.
35. Jeong J, Jeong SM, Kim SE, Lewis DD, Lee H. Subsequent meniscal tears following tibial tuberosity advancement and tibial plateau leveling osteotomy in dogs with cranial cruciate ligament deficiency: An in vivo experimental study. *Vet Surg.* 2021;50:966–74.
36. Paatsama S. Ligament injuries in the canine stifle joint. A clinical and experimental study. [väitöskirja] Helsinki: Eläinlääketieteellinen korkeakoulu; 1952.
37. Canapp SO, Leasure CS, Cox C, Ibrahim V, Carr BJ. Partial cranial cruciate ligament tears treated with stem cell and platelet-rich plasma combination therapy in 36 dogs: A retrospective study. *Front Vet Sci.* 2016;3:112.
38. Kim SE, Pozzi A, Kowaleski MP, Lewis DD. Tibial osteotomies for cranial cruciate ligament insufficiency in dogs. *Vet Surg.* 2008;37:111–25.
39. De Rooster H, Van Ryssen B, Van Bree H. Diagnosis of cranial cruciate ligament injury in dogs by tibial compression radiography. *Vet Rec.* 1998;142:366–8.
40. Pond MJ, Campbell JR. The canine stifle joint I. Rupture of the anterior cruciate ligament. *J Small Anim Pract.* 1972;13:1–10.
41. Bergh MS, Sullivan C, Ferrell CL, Troy J, Budsberg SC. Systematic review of surgical treatments for cranial cruciate ligament disease in dogs. *J Am Anim Hosp Assoc.* 2014;50:315-21.
42. Boudrieau RJ. Tibial plateau leveling osteotomy or tibial tuberosity advancement? *Vet Surg.* 2009;38:1–22.
43. Moore EV, Weeren R, Paek M. Extended long-term radiographic and functional comparison of tibial plateau leveling osteotomy vs tibial tuberosity advancement for cranial cruciate ligament rupture in the dog. *Vet Surg.* 2020;49:146–54.
44. Krotscheck U, Nelson SA, Todhunter RJ, Stone M, Zhang Z. Long term functional outcome of tibial tuberosity advancement vs. tibial plateau leveling osteotomy and extracapsular repair in a heterogeneous population of dogs: Long term outcome of TTA in dogs. *Vet Surg.* 2016;45:261–8.
45. Duerr FM, Martin KW, Rishniw M, Palmer RH, Selmic LE. Treatment of canine cranial cruciate ligament disease: A survey of ACVS diplomates and primary care veterinarians. *Vet Comp Orthop Traumatol.* 2014;27:478–83.
46. Hulse D, Beale B, Kowaleski M. CORA based leveling osteotomy for treatment of the CCL deficient stifle. Konferenssiesitysten kokoelmassa: Vezzoni, A., & Taravella, E, toim. 3rd World Veterinary Orthopaedic Congress, 2010, Bologna, Italia, 120–1.
47. Raske M, Hulse D, Beale B, Saunders WB, Kishi E, Kunze C. Stabilization of the CORA based leveling osteotomy for treatment of cranial cruciate ligament injury using a bone plate augmented with a headless compression screw: Stabilization of the CORA based leveling osteotomy. *Vet Surg.* 2013;42:759–64.

Julkaistavaksi hyväksytty käsikirjoitus

Eläinlääkärilehti 5.5.2024

Käsikirjoitusta ei ole oikoluettu eikä se ole käynyt tarkastettavana kirjoittajalla/kirjoittajilla. Lopullisessa muodossaan artikkeli julkaistaan painetussa Eläinlääkärilehdessä.

-
48. Arnoczky SP, Tarvin GB, Marshall JL, Saltzman B. The over-the -top procedure, a technique for anterior cruciate ligament substitution in the dog. *J Am Anim Hosp Assoc.* 1979;15:283–90.
 49. Biskup JJ, Balogh DG, Scott RM, Conzemius MG. Long-term outcome of an intra-articular allograft technique for treatment of spontaneous cranial cruciate ligament rupture in the dog. *Vet Surg.* 2017;46:691–9.
 50. Johnson TA, Conzemius MG. Outcome of cranial cruciate ligament replacement with an enhanced polyethylene terephthalate implant in the dog: A pilot clinical trial. *Vet Surg.* 2022;51:1215–22.
 51. Guénégo L, Zahra A, Madelénat A, Gautier R, Marcellin-Little DJ ym. Cranial cruciate ligament rupture in large and giant dogs. A retrospective evaluation of a modified lateral extracapsular stabilization. *Vet Comp Orthop Traumatol.* 2007;20:43–50.
 52. Slocum B, Devine T. Cranial tibial wedge osteotomy: A technique for eliminating cranial tibial thrust in cranial cruciate ligament repair. *J Am Vet Med Assoc.* 1984;184:564–9.
 53. Mehrkens LR, Hudson CC, Cole GL. Factors associated with early tibial tuberosity fracture after tibial plateau leveling osteotomy. *Vet Surg.* 2018;47:634–9.
 54. Montavon P, Damur D, Tepic S. Advancement of the tibial tuberosity for the treatment of cranial cruciate deficient canine stifle. Konferenssiesitysten kokoelmassa: Vezzoni A, Houlton J Schramm M, Beale B toim. 1st World Orthopaedic Veterinary Congress ESVOT-VOS. 2002 München, Saksa, 152.
 55. Etchepareborde S, Mills J, Busoni V, Brunel L, Balligand M. Theoretical discrepancy between cage size and efficient tibial tuberosity advancement in dogs treated for cranial cruciate ligament rupture. *Vet Comp Orthop Traumatol.* 2011;24:27–31.
 56. Livet V, Baldinger A, Viguier É, Taroni M, Harel M, Carozzo C ym. Comparison of outcomes associated with tibial plateau levelling osteotomy and a modified technique for tibial tuberosity advancement for the treatment of cranial cruciate ligament disease in dogs: A randomized clinical study. *Vet Comp Orthop Traumatol.* 2019;32:314–23.
 57. Vasquez B, Hulse D, Beale B, Kerwin S, Andrews C, Saunders BW. Second-look arthroscopic findings after CORA-based leveling osteotomy. *Vet Surg.* 2018;47:261–6.
 58. Tinga S, Hughes N, Jones SC, Park B, Palm L, Desraj SS ym. Stifle kinematics in 4 dogs with cranial cruciate ligament insufficiency treated by CORA-based leveling osteotomy. *Front Vet Sci.* 2022;9:1052327.
 59. Whitney ME, Butler JR, Dycus DL, Teer LB, Elder SH, Priddy LB ym. Ex vivo biomechanical comparison of four center of rotation angulation based leveling osteotomy fixation methods. *Vet Surg.* 2022;51:157–62.
 60. Vasseur PB. Clinical results following nonoperative management for rupture of the cranial cruciate ligament in dogs. *Vet Surg.* 1984;13:243–6.
 61. Wucherer KL, Conzemius MG, Evans R, Wilke VL. Short-term and long-term outcomes for overweight dogs with cranial cruciate ligament rupture treated surgically or nonsurgically. *J Am Vet Med Assoc.* 2013;242:1364–72.
 62. Chauvet A, Johnson A, Pijanowski G, Homco L, Smith R. Evaluation of fibular head transposition, lateral fabellar suture, and conservative treatment of cranial cruciate ligament rupture in large dogs: A retrospective study. *J Am Anim Hosp Assoc.* 1996;32:247–55.

Julkaistavaksi hyväksytty käsikirjoitus

Eläinlääkärilehti 5.5.2024

Käsikirjoitusta ei ole oikoluettu eikä se ole käynyt tarkastettavana kirjoittajalla/kirjoittajilla. Lopullisessa muodossaan artikkeli julkaistaan painetussa Eläinlääkärilehdessä.

-
63. Boge GS, Engdahl K, Bergström A, Emanuelson U, Hanson J, Höglund O ym. Disease-related and overall survival in dogs with cranial cruciate ligament disease, a historical cohort study. *Prev Vet Med.* 2020;181:105057.
 64. O'connor BL, Visco DM, Heck DA, Myers SL, Brandt KD. Gait alterations in dogs after transection of the anterior cruciate ligament. *Arthritis Care Res.* 1989;32:1142–7.
 65. Wustefeld-Janssens BG, Pettitt RA, Cowderoy EC, Walton MB, Comerford EJ, Maddox TW ym. Peak vertical force and vertical impulse in dogs with cranial cruciate ligament rupture and meniscal injury: Force plate analysis in dogs with cruciate disease and meniscal injury. *Vet Surg.* 2016;45:60–5.
 66. Gordon-Evans WJ, Griffon DJ, Bubb C, Knap KM, Sullivan M, Evans RB. Comparison of lateral fabellar suture and tibial plateau leveling osteotomy techniques for treatment of dogs with cranial cruciate ligament disease. *J Am Vet Med Assoc.* 2013;243:675–80.
 67. Mölsä SH, Hyytiäinen, HK, Hielm-Björkman AK, Laitinen-Vapaavuori OM. Long-term functional outcome after surgical repair of cranial cruciate ligament disease in dogs. *BMC Vet Res.* 2014;10:266.
 68. Knebel J, Eberle D, Steigmeier-Raith S, Reese S, Meyer-Lindenberg A. Outcome after tibial plateau levelling osteotomy and modified maquet procedure in dogs with cranial cruciate ligament rupture. *Vet Comp Orthop Traumatol.* 2020;33:189–97.
 69. Voss K, Damur DM, Guerrero T, Hässig M, Montavon PM. Force plate gait analysis to assess limb function after tibial tuberosity advancement in dogs with cranial cruciate ligament disease. *Vet Comp Orthop Traumatol.* 2008;21:243–9.
 70. Amimoto H, Koreeda T, Ochi Y, Kimura R, Akiyoshi H, Nishida H ym. Force plate gait analysis and clinical results after tibial plateau levelling osteotomy for cranial cruciate ligament rupture in small breed dogs. *Vet Comp Orthop Traumatol.* 2020;33:183–8.
 71. Lazar TP, Berry CR, Dehaan JJ, Peck JN, Correa M. Long-term radiographic comparison of tibial plateau leveling osteotomy versus extracapsular stabilization for cranial cruciate ligament rupture in the dog. *Vet Surg.* 2005;34:133–41.
 72. Tinga S, Kim SE, Banks SA, Jones SC, Park BH, Burtch M ym. Femorotibial kinematics in dogs treated with tibial plateau leveling osteotomy for cranial cruciate ligament insufficiency: An in vivo fluoroscopic analysis during walking. *Ve Surg.* 2020;49:187–99.
 73. Schwede M, Rey J, Böttcher P. In vivo fluoroscopic kinematography of cranio-caudal stifle stability after tibial tuberosity advancement (TTA): A retrospective case series of 10 stifles. *Open Vet J.* 2018;8:295.
 74. Ober CA, Factor G, Meiner Y, Segev G, Shipov A, Milgram J. Influence of tibial plateau leveling osteotomy and tibial tuberosity advancement on passive laxity of the cranial cruciate deficient stifle in dogs. *Vet Surg* 2019;48:401–7.
 75. Warzee CC, Dejardin LM, Arnoczky SP, Perry RL. Effect of tibial plateau leveling on cranial and caudal tibial thrusts in canine cranial cruciate deficient stifles: an in vitro experimental study. *Vet Surg.* 2001;30:278–86.
 76. Beer P, Bockstahler B, Schnabl-Feichter E. Tibial plateau leveling osteotomy and tibial tuberosity advancement – a systematic review. *Tierarztl Prax Ausg K Kleint Heimt.* 2018;46:223–35
 77. Hulse D, Beale B, Kerwin S. Second look arthroscopic findings after tibial plateau leveling osteotomy: Second look arthroscopic findings after TPLO. *Vet Surg.* 2010;3:350–4.

Julkaistavaksi hyväksytty käsikirjoitus

Eläinlääkärilehti 5.5.2024

Käsikirjoitusta ei ole oikoluettu eikä se ole käynyt tarkastettavana kirjoittajalla/kirjoittajilla. Lopullisessa muodossaan artikkeli julkaistaan painetussa Eläinlääkärilehdessä.

-
78. Costa M, Craig D, Cambridge T, Sebestyen P, Su Y ym. Major complications of tibial tuberosity advancement in 1613 dogs. *Vet Surg.* 2017;46:494–500.
79. Fitzpatrick N, Solano MA. Predictive variables for complications after TPLO with stifle inspection by arthrotomy in 1000 consecutive dogs: Predictive variables for TPLO complications. *Vet Surg.* 2010;39:460–74.
80. Gattineau M, Dupuis J, Planté J, Moreau M. Retrospective study of 476 tibial plateau levelling osteotomy procedures: Rate of subsequent 'pivot shift', meniscal tear and other complications. *Vet Comp Orthop Traumatol.* 2011;24:333–41.
81. Kowaleski MP, Boudrieau RJ, Beale BS, Piras A, Hulse D, Johnson KA. Radiographic outcome and complications of tibial plateau leveling osteotomy stabilized with an anatomically contoured locking bone plate: Outcome of TPLO with a locking bone plate. *Vet Surg.* 2013;42:847–52.
82. Franklin CDH, House AK, Pfeiffer CN. Complications and postoperative non-steroidal anti-inflammatory use of three extracapsular cruciate ligament repair techniques performed in a general practice clinic environment. *J Small Anim Pract.* 2023;64:21–30.
83. Edwards GA, Hosgood G, Hancock RB, Stubbs WP, Jackson AH. Major complications associated with fork-based and screw-based tibial tuberosity advancement implants: 438 cases. *Can Vet J.* 2016;57:415–20.
84. Serratore VR, Barnhart MD. Results and complications after removal of tibial tuberosity advancement cage for treatment of surgical site infections: A retrospective study. *Vet Surg.* 2018;47:768–73.
85. Savicky R, Beale B, Murtaugh R, Swiderski-Hazlett J, Unis M. Outcome following removal of TPLO implants with surgical site infection. *Vet Comp Orthop Traumatol.* 2013;26:260–5.
86. Christopher SA, Beetem J, Cook JL. Comparison of long-term outcomes associated with three surgical techniques for treatment of cranial cruciate ligament disease in dogs: Long-term outcomes associated with surgical techniques for CCL disease. *Vet Surg.* 2013;42:329–34.

KIRJOITTAJIEN OSOITTEET

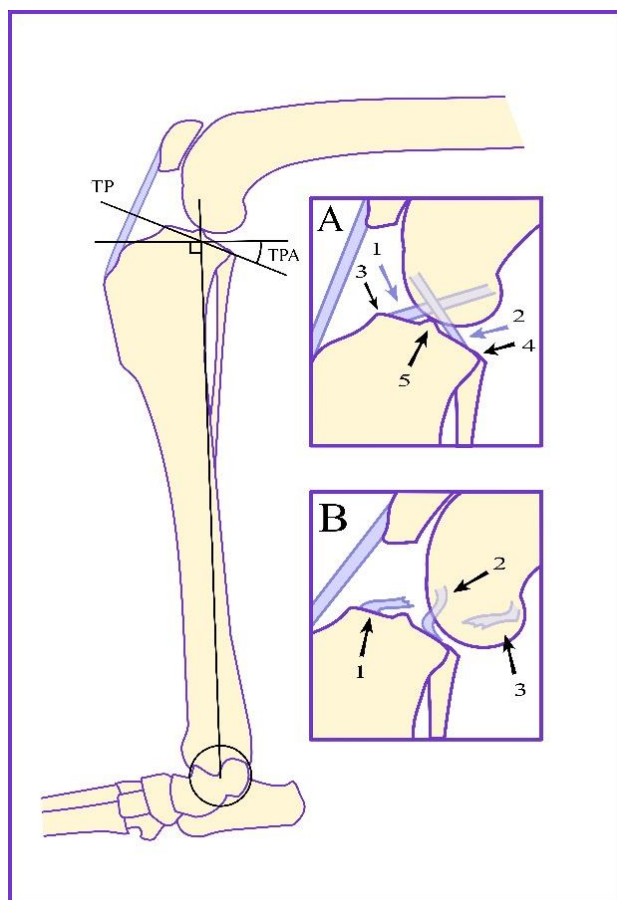
Katri Saarelma, ELL
Eläinlääkäriasema Villimys, Myllärinkatu 10, 53550 Lappeenranta
katri.saarelma@evidensia.fi
Artikkeli on osa kirjoittajan erikoistumistutkintoa

Pauli Keränen, ELT, pieneläinsairauksien erikoiseläinlääkäri, kliininen opettaja
Kliinisen hevos- ja pieneläinlääketieteen osasto, Eläinlääketieteellinen tiedekunta,
Helsingin yliopisto

Julkaistavaksi hyväksytty käsikirjoitus

Eläinlääkärilehti 5.5.2024

Käsikirjoitusta ei ole oikoluettu eikä se ole käynyt tarkastettavana kirjoittajalla/kirjoittajilla. Lopullisessa muodossaan artikkeli julkaistaan painetussa Eläinlääkärilehdessä.



KUVA 1 FIGURE

Eturistisidevaurion kuvantamisen anatomiaa.

Pääkuva: jalan asettelu polven sivukuvaan. Reisi- ja sääriluun sekä sääriluun ja metatarsaalien välinen kulma on 90°. Reisi luun nivelnastat ovat kuvassa päällekkäin, jolloin nivelpinnat summautuvat yhdeksi kaarevaksi pinnaksi. Sääriluun mekaaninen akseli määritetään kuvasta piirtämällä taluksen keskipisteestä (mustan ympyrän keskellä) sääriluun nivelpintojen väliharjun kyhmyjen keskipisteeseen viiva. TP:n taso määritetään sääriluun nivelpinnan etu- ja takareunan kautta piirretyn viivan avulla. TPA on TP:n ja sääriluun mekaanisen akselin kanssa suorassa kulmassa olevan tason välinen kulma.

Anatomy of imaging of cruciate ligament injury. Main image: positioning of the leg in the lateral view of the knee. The angle between the femur and tibia and the tibia and metatarsals is 90°. Femoral condyles are superimposed and round joint surfaces add up to one curved surface. The mechanical axis of the tibia is determined by drawing a line from the center of the talus (the middle of black circle) to the center of the intercondylar eminence. TP is determined by a line drawn through the anterior and posterior edges of the articular surface of the tibia. TPA is the angle between TP and the level perpendicular to the mechanical axis of the tibia.

Lähikuva A: Polvi jossa ristisiteet ovat ehjät. Reisi luun nivelnastojen yhteinen keskipiste on sääriluun nivelpinnan yläpuolella. 1: Eturistiside (liila nuoli), 2: Takaristiside (liila nuoli) 3: Sääriluun nivelpinnan etureuna (musta nuoli), 4: Sääriluun nivelpinnan takareuna (musta nuoli), 5: Sääriluun nivelpintojen väliharjun kyhmyt (musta nuoli).

Close-up-image A: Knee with intact cruciate ligaments. The common center of the femoral condyles is seen above the articular surface of the tibia. 1: Cranial cruciate ligament (lilac arrow) 2: Caudal cruciate ligament (lilac arrow), 3: Cranial edge of tibial articular surface (black arrow), 4: Caudal edge of tibial articular surface (black arrow), 5: Intercondylar eminence (black arrow).

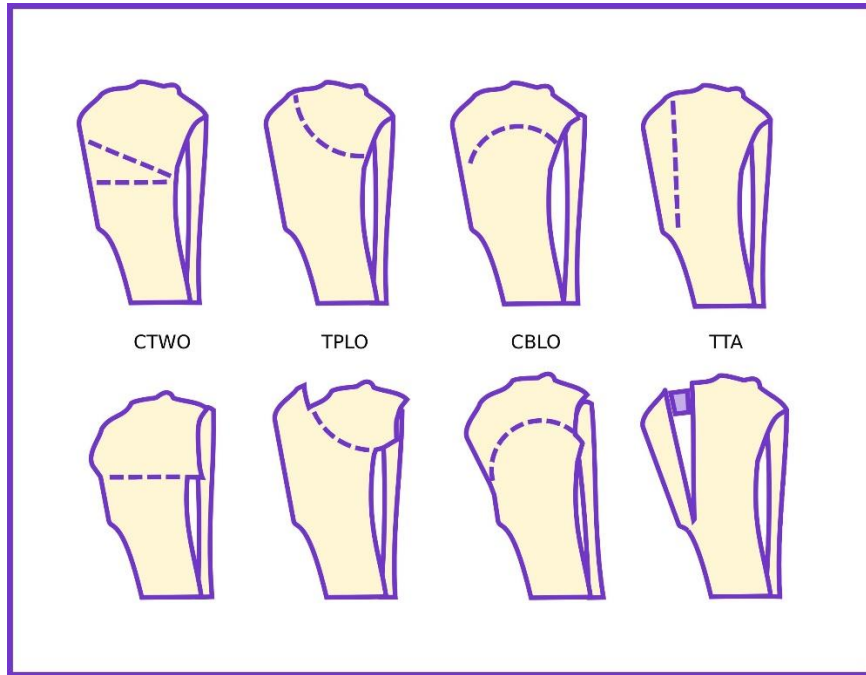
Lähikuva B: Polvi jossa eturistiside on revennyt. Reisi luun nivelnastojen keskipiste on siirtynyt sääriluun nivelpinnan yläpuolelta sen taakse 1: Eturistisiteen etuosa 2: takaristiside löystyneenä. 3. Eturistisiteen takaosa.

Close-up-image B: Knee with a torn cranial cruciate ligament. The center of the femoral condyles has moved from above the articular surface of the tibia to behind it 1: Cranial portion of the cranial cruciate ligament 2: caudal cruciate ligament loosened. 3. Caudal part of the cranial cruciate ligament.

Julkaistavaksi hyväksytty käsikirjoitus

Eläinlääkärilehti 5.5.2024

Käsikirjoitusta ei ole oikoluettu eikä se ole käynyt tarkastettavana kirjoittajalla/kirjoittajilla. Lopullisessa muodossaan artikkeli julkaistaan painetussa Eläinlääkärilehdessä.



KUVA 2 FIGURE

Neljän osteotomian sahauslinjat ja luun muoto leikkauksen jälkeen, sivukuva sisäsyrjän puolelta. Ylärivissä leikkaustapojen sahausket katkoviivalla, alarivissä luu osteotomialeikkauksen jälkeen. Keskimmäisenä ylä- ja alapuolisten kuvien osteotomioiden lyhenteet.

The osteotomy lines of the four osteotomy techniques and the shape of the bone after surgery, side view from medial side. Upper row: osteotomies are marked with a dashed line. Lower row, bone after osteotomy surgery. Abbreviations of the osteotomies in the upper and lower images in the middle.